

Die Bedeutung der bildgebenden Radiologie im Tumorboard

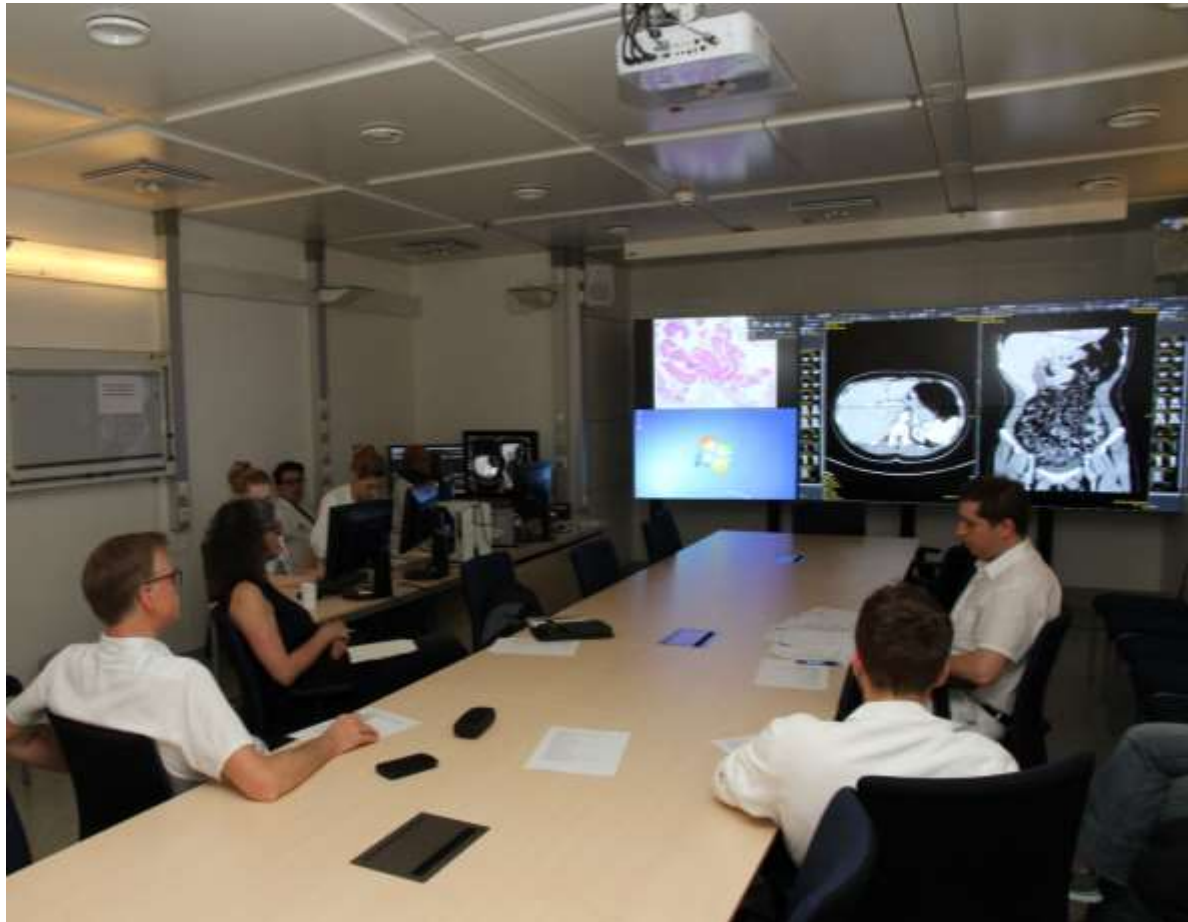Univ. Prof. Dr. Andrea Maier

Universitätsklinik für Radiologie und Nuklearmedizin

- *Ohne Radiologie keine Therapieentscheidung*

*Vielen Dank für Ihre
Aufmerksamkeit*

Die Bedeutung der bildgebenden Radiologie im Tumorboard

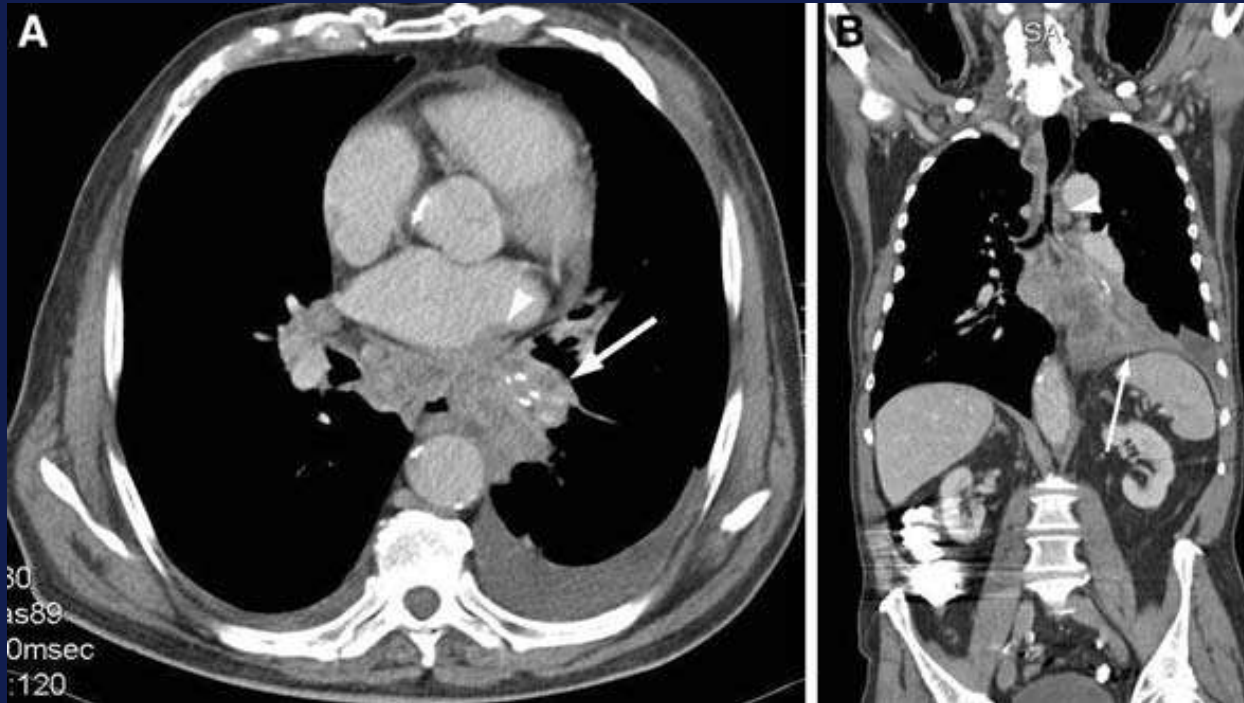


Pankreas-Tumorboard 15.5.2017

Die Bedeutung der bildgebenden Radiologie im Tumorboard

- *Technische Ausstattung der Räumlichkeiten*
- *Unterschiedliche Szenarien und Anforderungen*
 - *Erstvorstellung*
 - *TNM-Staging*
 - *Biopsie*
 - *Tumorgröße*
 - *Multifokalität*
 - *Operabilität*
 - *Neo adjuvante Therapie*

Erstvorstellung

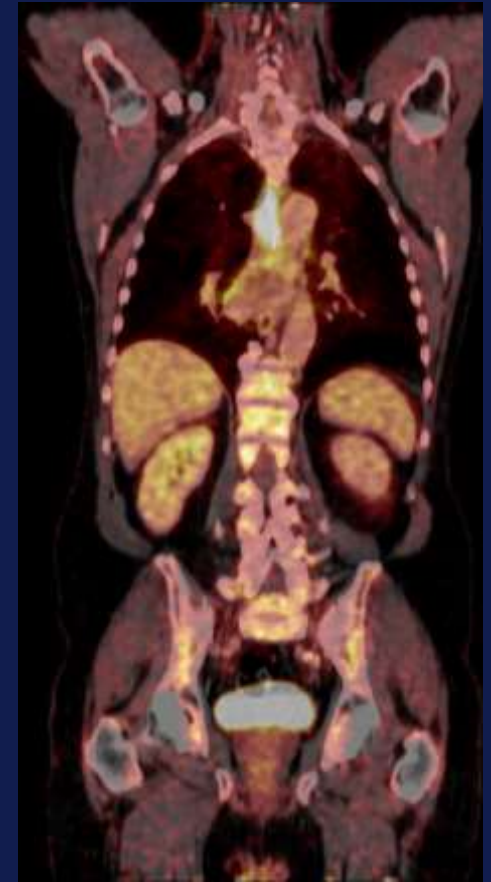
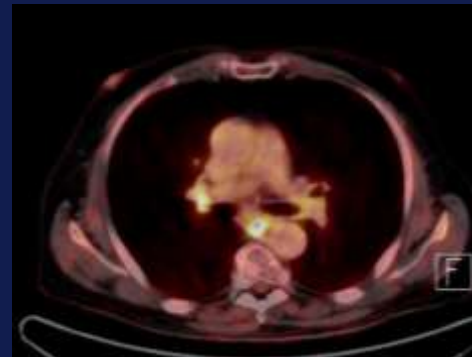
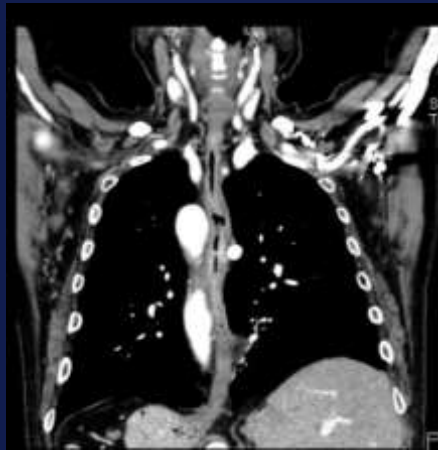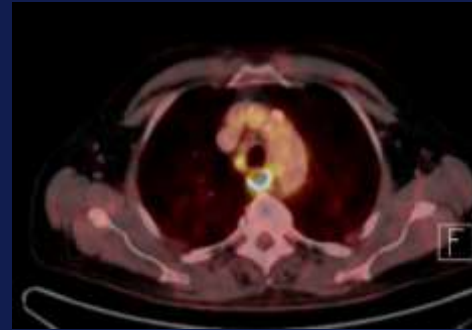

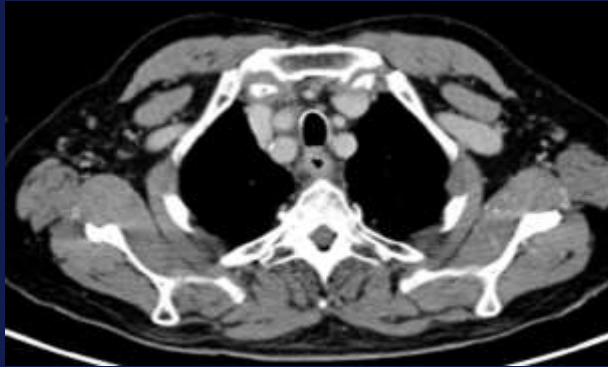
Ausgangspunkt des Tumors? → Biopsie

Ösophaguskarzinom mit Infiltration des Perikards, Hilus, Lunge

Courtesy A. Ba-Ssalamah

Erstvorstellung

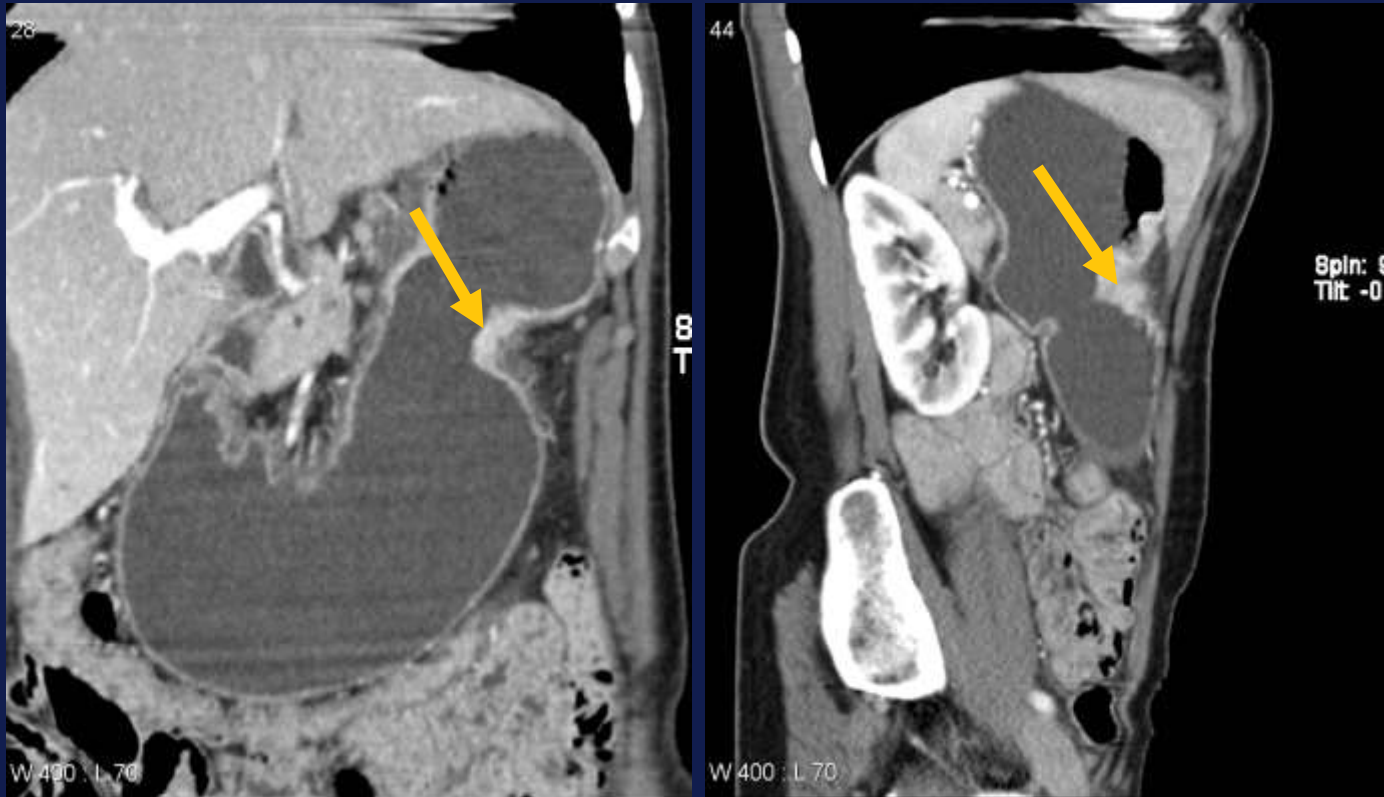


Ösophaguskarzinom mit mediastinalen und hilären positiven Lymphknoten

Die Bedeutung der bildgebenden Radiologie im Tumorboard

- *(F-18-FDG) PET-CT - Indikationen*
 - *TNM-Staging, Restaging-Therapieansprechen*
 - *Ösophagus- Magenkarzinom*
 - *GIST*
 - *Analkarzinom*
 - *Pankreaskarzinom - Rezidivdiagnostik*
 - *Kolorektales Karzinom - Rezidivdiagnostik, DD: Narbe/Tumor*
 - *Lymphome, Melanom, Ovarialkarzinom, Prostatakarzinom, (Schilddrüsenkarzinom- Restaging, neg. Szintigraphie), Neuroendokrine Tumore (F-18-DOPA)*

Erstvorstellung

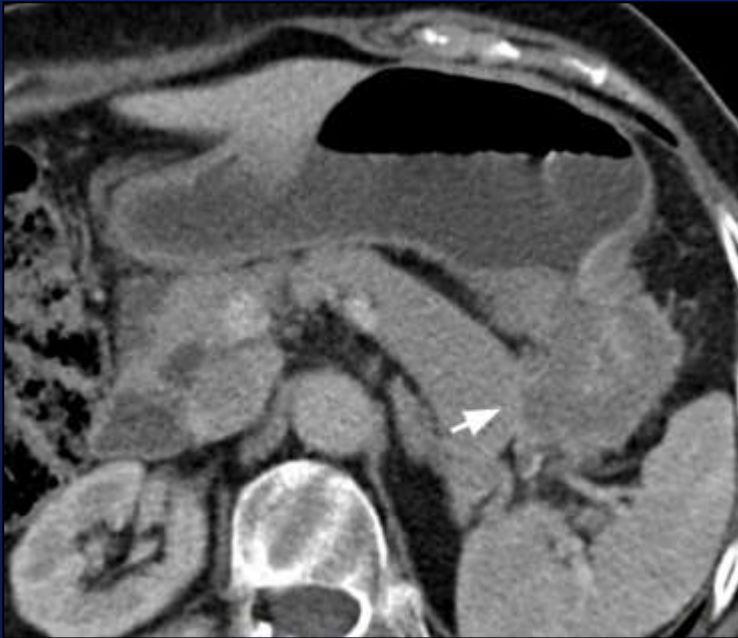

Hydro-CT

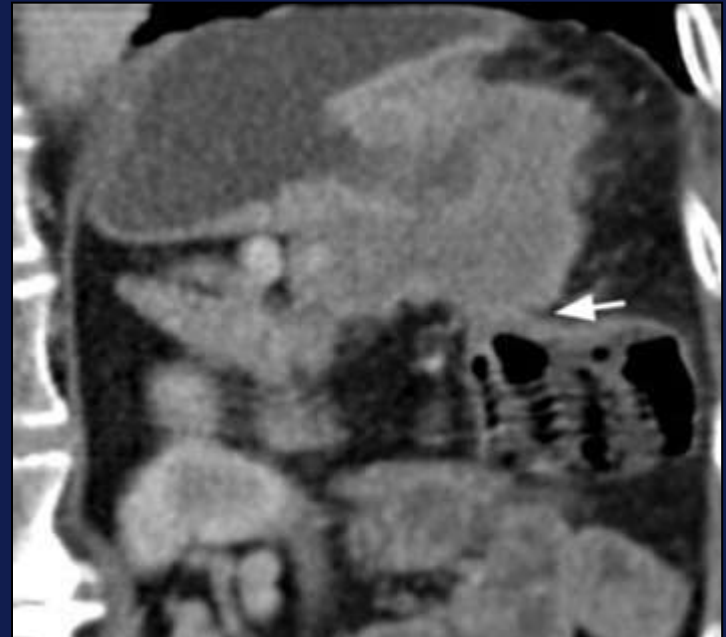Magenkarzinom mit Infiltration des perigastrischen Fett

Courtesy A. Ba-Ssalamah

Erstvorstellung



Infiltration in das Pankreas



Infiltration des Colon transversum

Courtesy A. Ba-Ssalamah

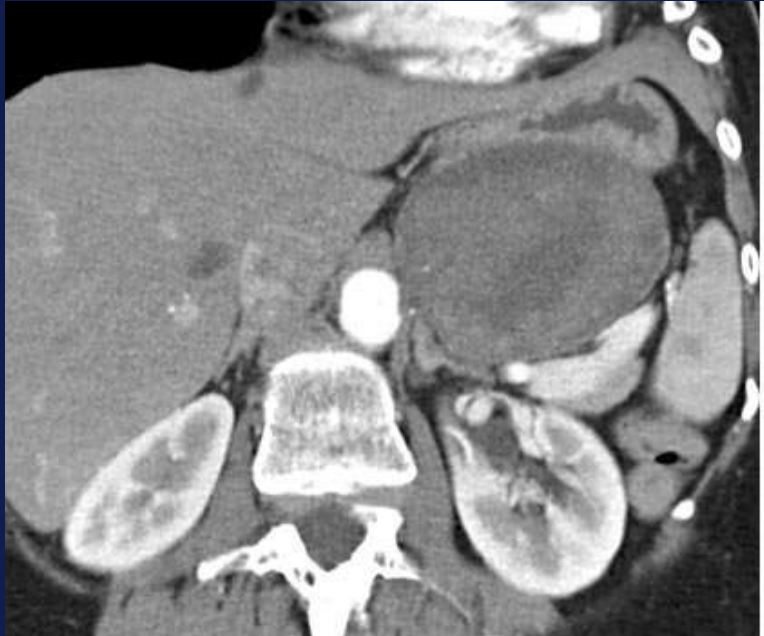Die Bedeutung der bildgebenden Radiologie im Tumorboard

- *Hydro CT*
 - *Lokales Staging, LK-Staging, Metastasen*
 - *1000-1500 ml Methylzellulose peroral, i.v. KM*
 - *Axiale, sagittale, coronale Rekonstruktion*
 - *T-Staging*
 - *Sensitivität 95%*
 - *Genauigkeit 69% - 76%*

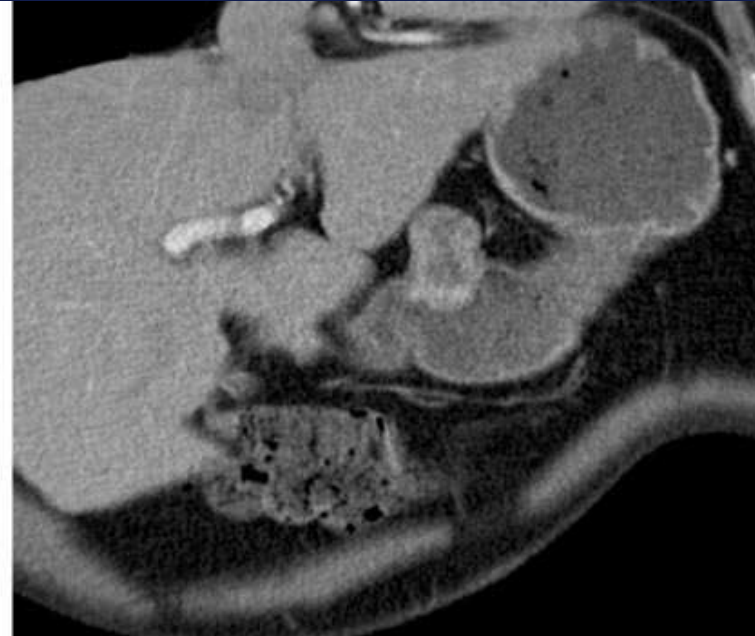A. Ba-Ssaalamah et al Eur Radiol 2011

- *Endosonographie des oberen GI*

Erstvorstellung



GIST: Kompression des Fundus



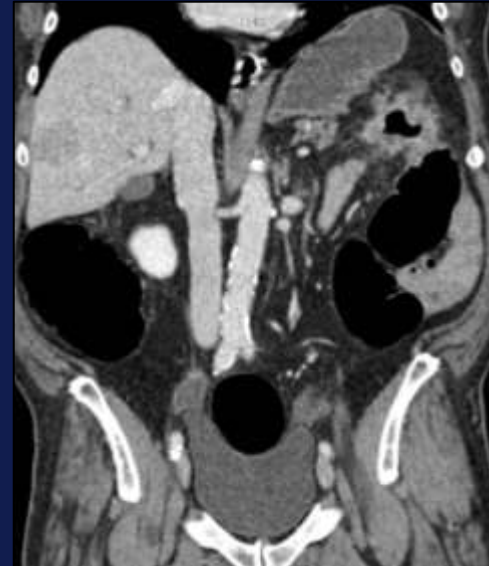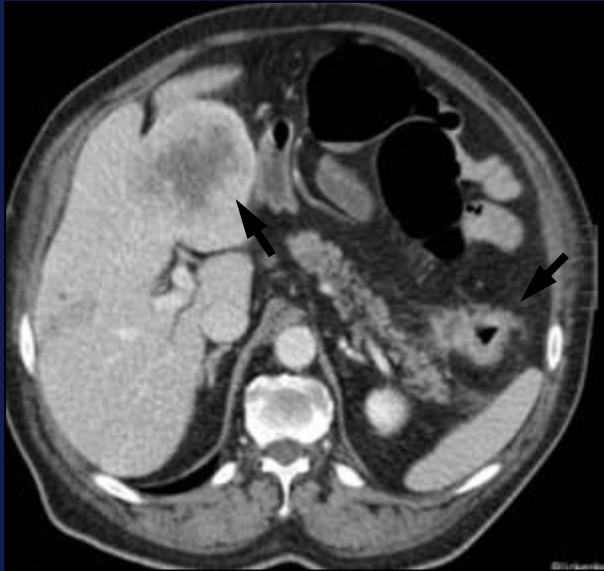hyperdenser Tumor mit zentralem Ulcus

Courtesy A. Ba-Ssalamah

Die Bedeutung der bildgebenden Radiologie im Tumorboard

- *GIST*
 - *CT / PET CT (MRT): TNM-Staging, Therapieansprechen-Restaging*
Axiale, sagittale, coronale Rekonstruktion
heterogen, zentrale Nekrosen, Ulzerationen, Verkalkungen
 - *3% aller malignen gastrointestinalen Tumore*
 - *69% - 70% im Magen*

Erstvorstellung

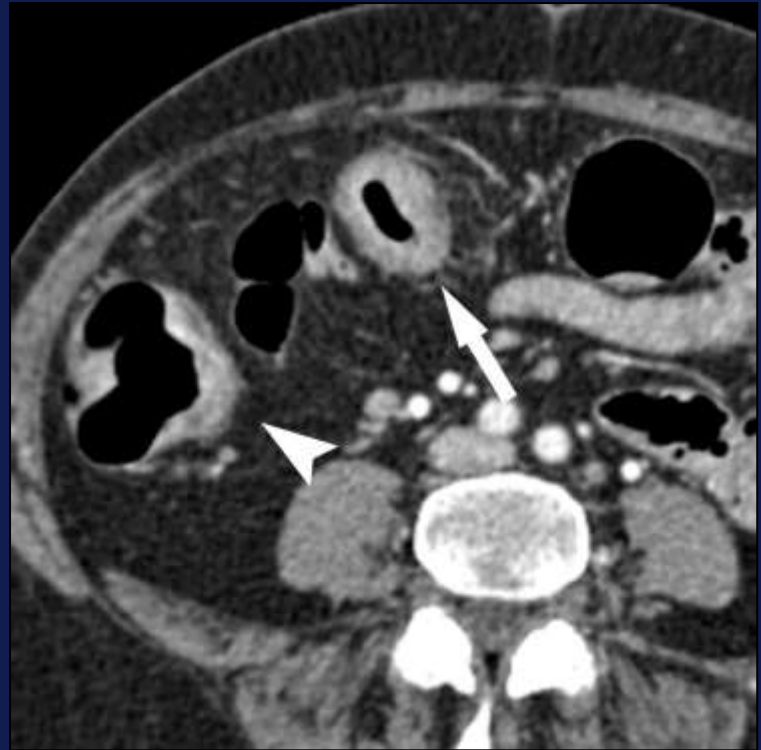
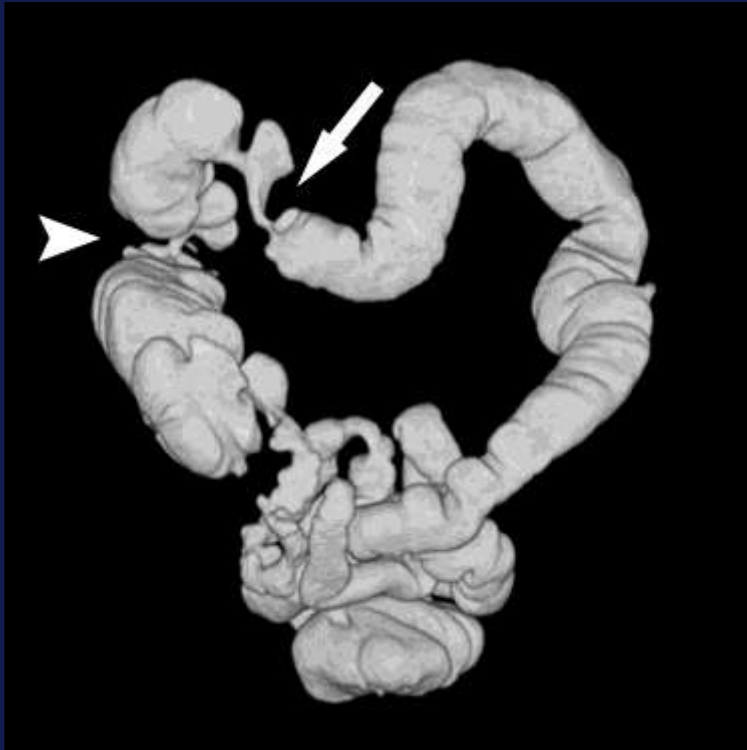
Stenosierendes Kolonkarzinom mit Lebermetastasen

CT-Kolonographie

Courtesy T. Mang

Erstvorstellung

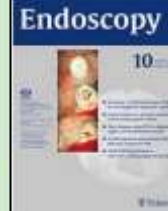


Synchrones Kolonkarzinom

Courtesy T. Mang

Die Bedeutung der bildgebenden Radiologie im Tumorboard

Clinical indications for computed tomographic colonography: European Society of Gastrointestinal Endoscopy (ESGE) and European Society of Gastrointestinal and Abdominal Radiology (ESGAR) Guideline

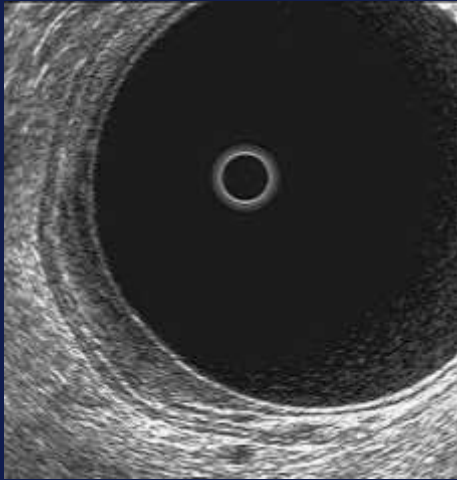


A Triumph for CT Colonography CTC to Gain Insurance Coverage

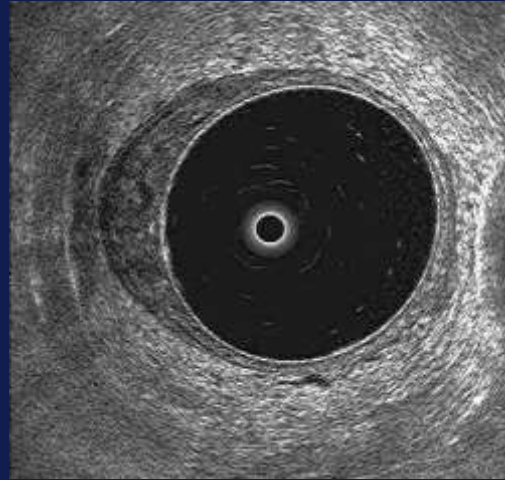
On June 15, 2016 the US Preventive Services Task Force (USPSTF) released the final recommendation statement for all colorectal cancer screening. This turned out to be great news for CT Colonography (CTC). Colorectal cancer screening was assigned an "A" grade in 50 to 75 year old patients and the list of recognized screening tests to be performed every 5 years now includes CTC. An "A" rating means that the USPSTF recommends the service and that there is high certainty that the net benefit is substantial. The Affordable Care Act requires that private insurance plans now cover CTC without any co-pay. This also puts screening CTC in a strong position to obtain reimbursement from the Centers for Medicaid and Medicare Services (CMS).

- *CT-Kolonographie*
 - *Abklärung des gesamten Kolons bei inkompletter Kolonoskopie*
 - *TNM-Staging*
 - *Nicht-invasive Technik*
 - *Empfohlene radiologische Methode zur Polypendetektion und zum Screening*
 - *Ersetzt Doppelkontrast-Irrigoskopie*

Erstvorstellung

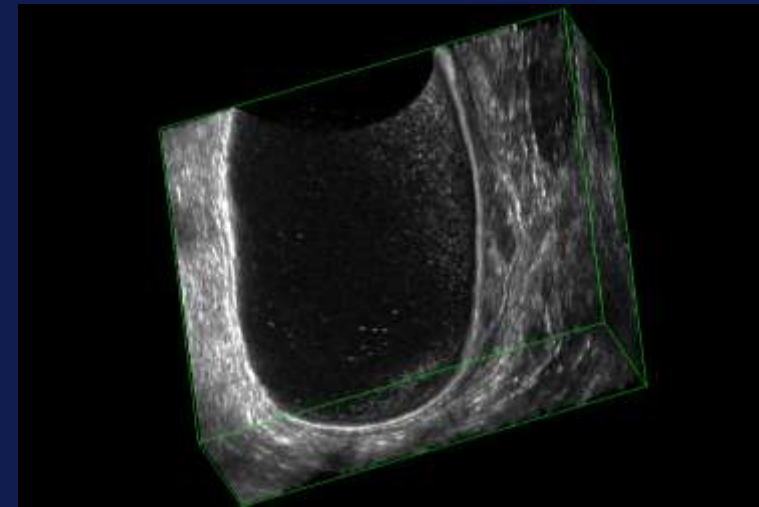


T1 Tumor



T2 Tumor

3D-Endosonographie



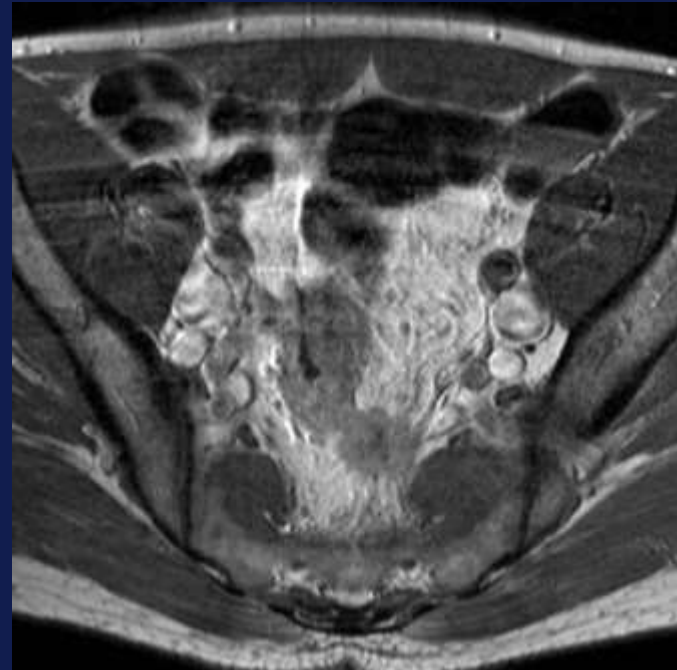
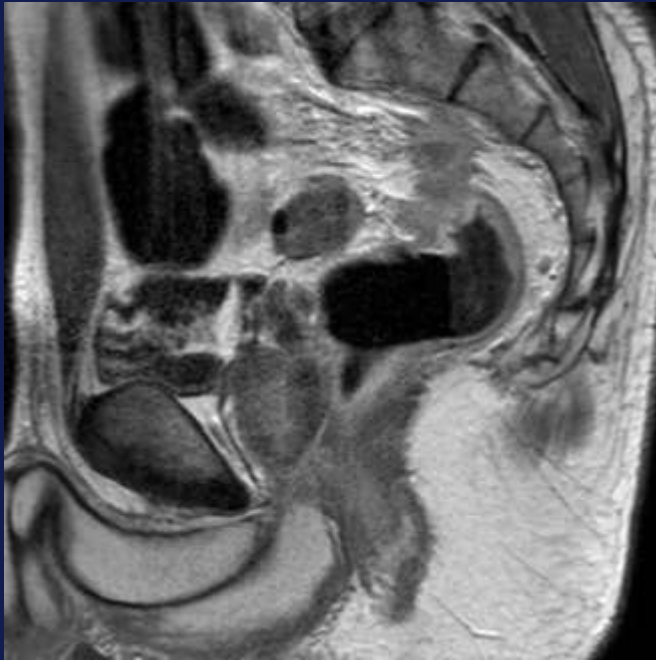
Endosonographie

Beurteilung kleiner Tumore – Infiltration in Submucosa?

Die Bedeutung der bildgebenden Radiologie im Tumorboard

- *Endosonographie*
 - *Lokales Staging*
 - *Untersucherabhängig*
 - *Schlechte Beurteilung einer möglichen Infiltration des M. Levator ani*
 - *Hohe / stenosierende Tumore nicht untersuchbar*
 - *Mesorectale Fascie nicht abgrenzbar*
 - *Beurteilung der Tiefeninfiltration in Submucosa problematisch*

Erstvorstellung



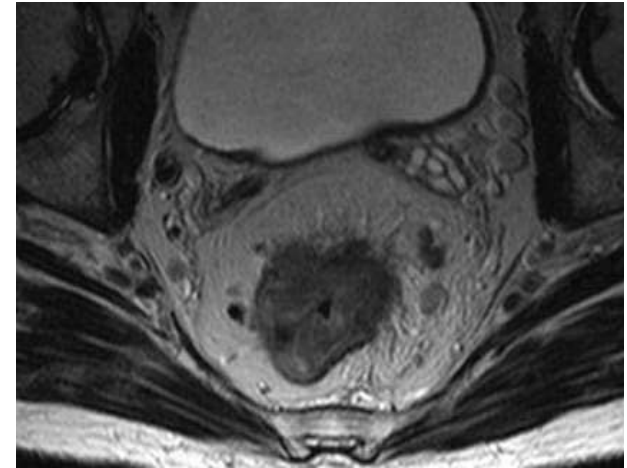
MRT – ausgedehnte Tumor, Infiltration in mesorektale Faszie

Die Bedeutung der bildgebenden Radiologie im Tumorboard

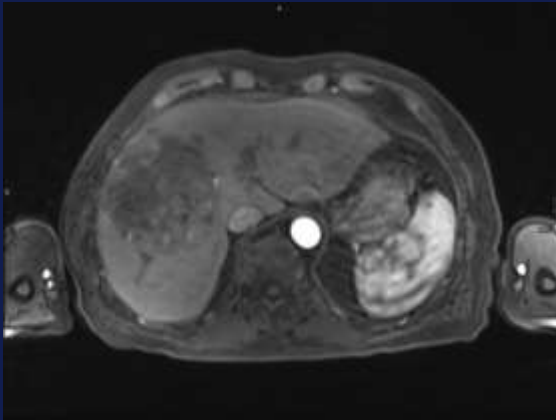
- *MRT*
 - *Lokales Staging T2-T4*
 - *Lokalisation*
 - *Infiltration - Analkanal*
 - *Mesorektale Faszie - Abstand / Infiltration*
 - *Extramurale vaskuläre Infiltration (EMVI)*

- *Neo-adjuvante Therapie?*

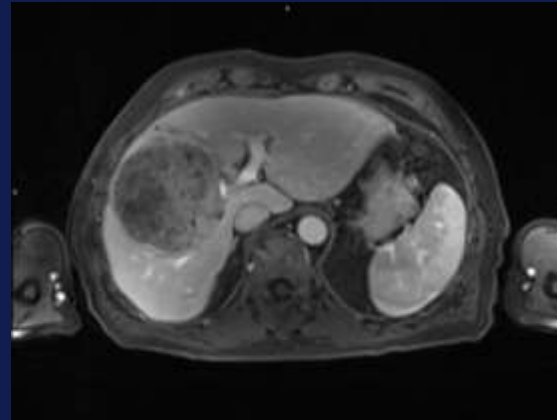
- *PET-MRT ?*



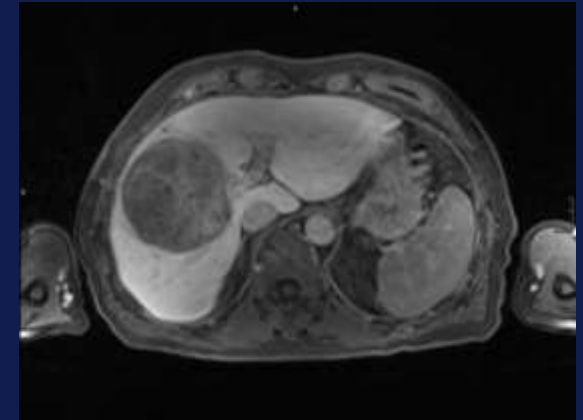
Erstvorstellung



Nativ



arterielle Phase



Spätphase

Hepatocelluläres Karzinom

MRT – arterielle Hypervaskularisation mit wash-out

Die Bedeutung der bildgebenden Radiologie im Tumorboard

- *MRT der Leber bei HCC*
 - *Multifokalität*
 - *Größe*
- *Empfohlene Untersuchungsmodalität (AWMF)*

Nr.	Empfehlung	EG	LoE	Quellen
3.22.	Ausmaß und Gefäßeinbruch des Tumors sollen bei jedem HCC durch ein kontrastmittelverstärktes Schnittbildverfahren beurteilt werden. Bei HCC mit Multifokalität und / oder V.a. Gefäßeinbruch sollen extrahepatische Metastasen des HCCs abgeklärt werden.			GCP
3.23.	Für die intrahepatische Ausbreitungsdiagnostik sollte vorzugsweise die KM-MRT eingesetzt werden.	B	1a	De Novo [18]
3.24.	Für die extrahepatische Ausbreitungsdiagnostik wird eine Thorax-CT empfohlen.			GCP

- *Bei gesicherter Diagnose in zirrhotischer Leber keine Biopsie erforderlich!*

Die Bedeutung der bildgebenden Radiologie im Tumorboard

- *Limitationen der Bildgebung*

LYMPHKNOTENSTAGING!

- *Kriterien in CT / MRT*

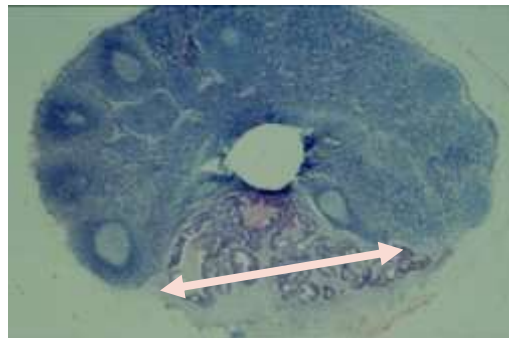
Querdurchmesser DM < 6mm

inhomogen

unregelmäßige Begrenzung

PET-CT < 6mm

LK mit 1-2mm Tumorfokus

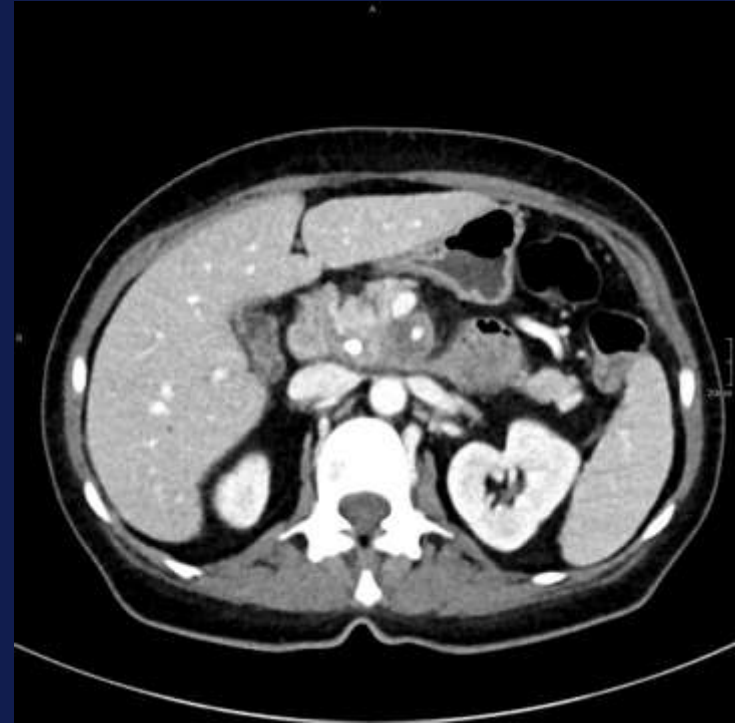
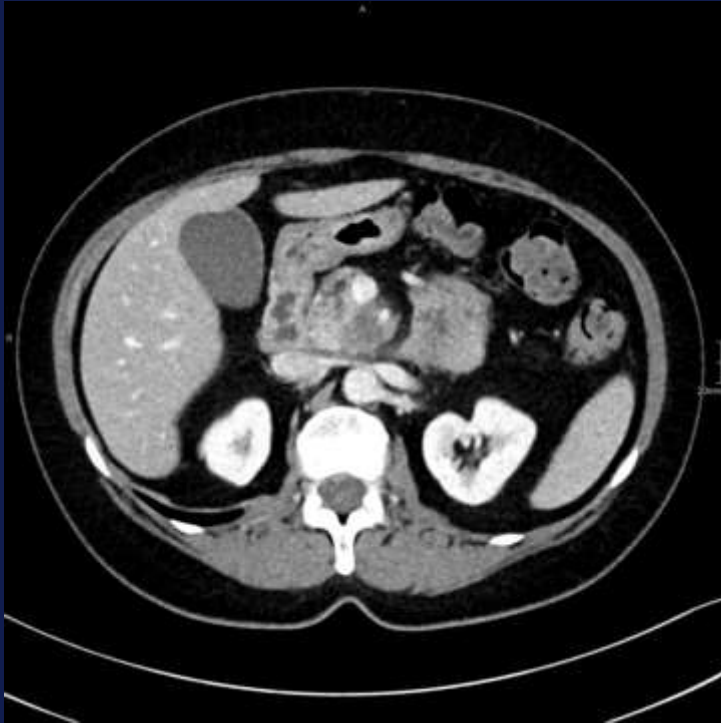

Courtesy C.Bartram

Die Bedeutung der bildgebenden Radiologie im Tumorboard

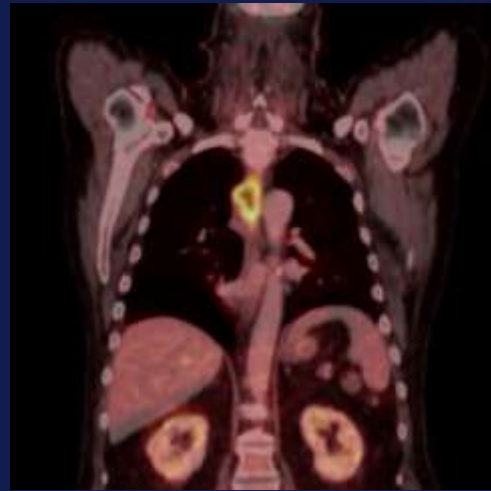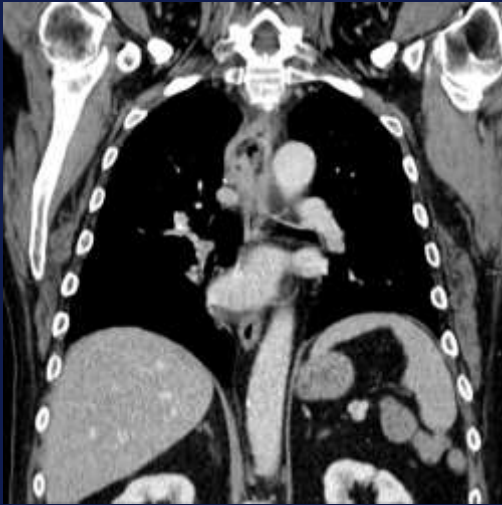
- *Unterschiedliche Szenarien und Anforderungen*
 - *Erstvorstellung*
 - *TNM-Staging*
 - *Biopsie*
 - *Tumorgröße*
 - *Multifokalität*
 - *Operabilität*
 - *Neoadjuvante Therapie*
 - *Bildervergleich*
 - Therapieverlauf – Responder / Non-Responder*
 - NASOK - Rezidiv*

Therapieverlauf

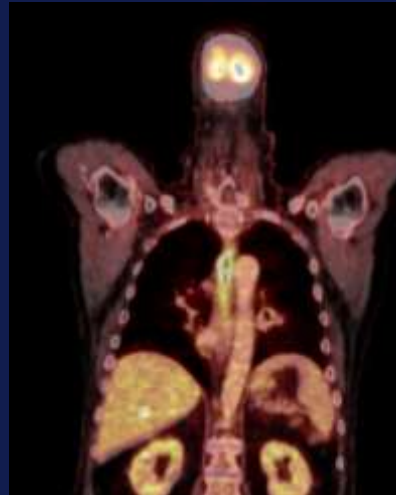
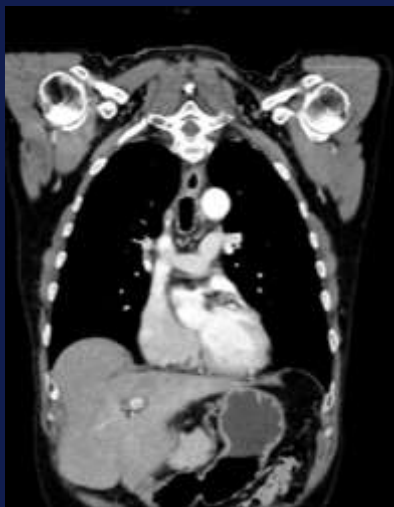

Pankreaskarzinom Erstbefund und St.p. 6x FOLFIRINOX
Gefäßinfiltration - Operabilität gegeben?

Therapieverlauf



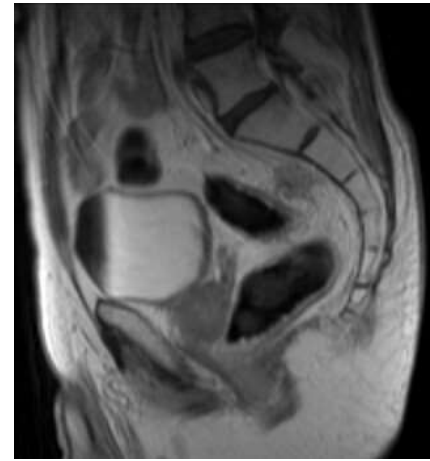
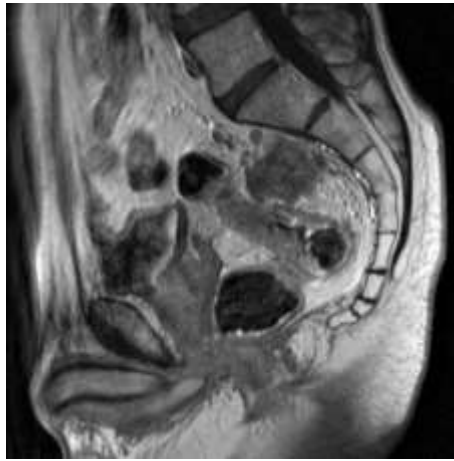
*Ösophaguskarzinom
St.p. RCHT*



Tumorregression

Die Bedeutung der bildgebenden Radiologie im Tumorboard

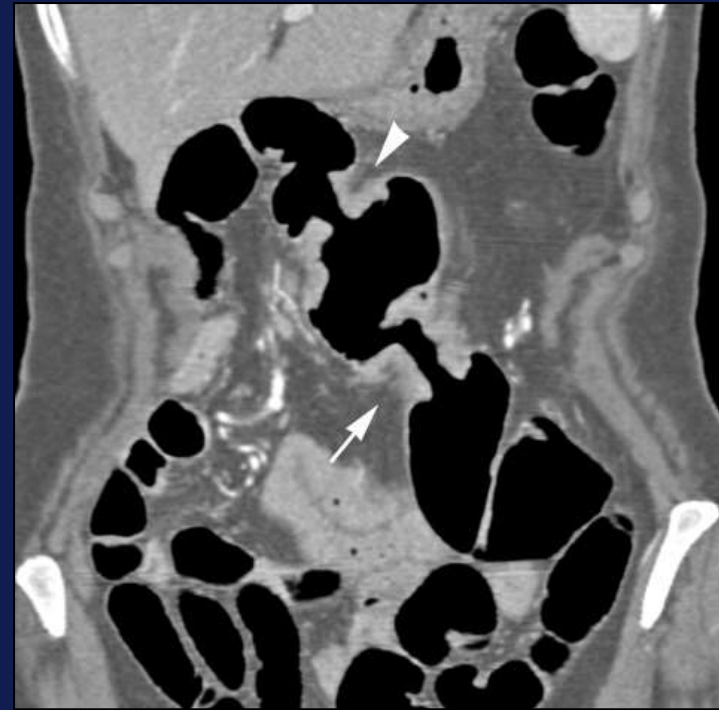
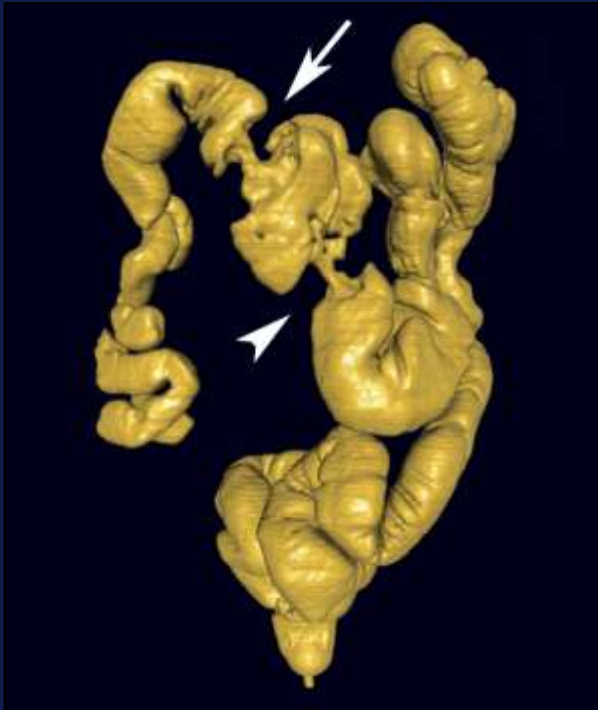
- *Bildvergleich nach Therapie*
 - *Tumorregression/-progression*



Rektumkarzinom vor und nach neo-adjuvanter Therapie

- *Keine Differenzierung zwischen Narbe und Resttumor!*

Rezidiv



CTC bei inkompletter Kolonoskopie (nicht passierbarer Stenose)

Anastomosenrezidiv und synchrones Karzinom

Hemikolektomie rechts

St.p.

Courtesy T. Mang

Die Bedeutung der bildgebenden Radiologie im Tumorboard

- *CT*
- *PET CT*
- *MRT*
- *Endosonographie*
- *CT-Kolonographie*

- *Lokales Staging*
- *Lymphknotenstaging*
- *Metastasen*

*Richtige Auswahl der
Untersuchungsmodalität ist
Voraussetzung für entscheidendes
Therapiemanagement*

Die Bedeutung der bildgebenden Radiologie im Tumorboard

Sehr geehrte Mitglieder des CRC Tumorboards

Am Donnerstag, den 18.05.2017, findet **ab 11:00 bis 12:00 Uhr**, Radiodiagnostik 8F, die CRC- Besprechung statt.

01720CRC/ WV

████████████████████ / Prof. Stift

St.p. Ascendens CA 2012, St.p. 3x iger HIPEC, St.p. CHTX; V.a. Rezidiv
Begutachtung akt. Bilder, lap. Exploration? CRS + HIPEC? womit?

CRC/ EV

████████████████████ / Prof. Prager

St.p. Stadium IV rechtsseitiges N. coli; St.p. Hemicolektomie re. + intraop. MWA der Lebermeta. im Seg. VII am 12.01.2017
Bildvergleich erbeten, weiteres Procedere?

02599CRC/ WV

§ ████████████████████ / Prof. Prager

Appendix-Ca (ED 05/2013), (RAS und BRAF w.t) mit peritonealer Aussaat (retroperitoneales Lymphknotenpaket links paraaortal sowie Lymphknotenpakete ventraler Pleurasinus rechts > links bei Pseudomyxoma peritonei bei verschleimenden Appendixkarzinom G2, ED 5/2013); St.p. Appendektomie (V.a. Mukozele, Histologie extern) 05/2013; St.p. ausgedehntem Tumorbulking sowie HIPEC 07/2015; St.p. mehrfacher CHTX; akt. lfd. Topotecan
Bildvergleich zwischen 03/17 und 05/17 erbeten, fragl. Progredienz? Weiteres Procedere?

02849CRC/ WV

████████████████████ / Dr. Minichsdorfer

MSI high; dzt. unter Pembrolizumab; meta. N. coli – G3, St.p. OP's, St.p. CHTX
Bildvergleich erbeten, weiteres Procedere?

02923CRC/ WV

████████████████████ / Prof. Kaczirek

Sigma-Ca (ED 02/2015), Lebermetastasen - metachron, ED 2/2016, St.p. Sigmaresektion 02/2015, St.p. adjuvanter Chemotherapie mit XELOX 03 bis 07/2015, Hep. met. (ED 02/2016), St.p. 2x Radiofrequenzablation 03/2016, St.p. Chemotherapie (Lonsurf) 2 Zyklen, zuletzt 19.8.2016, St.p. 1. SIRT (09/2016)
Begutachtung akt. Bilder, weiteres Procedere?

03172CRC/ WV

████████████████████ / Prof. Prager

St.p. FOLFIRI + Cetuximab, seitdem Cetuximab mono, Stabilisierung der Erkrankung;
Bildvergleich erbeten, weiteres Procedere?

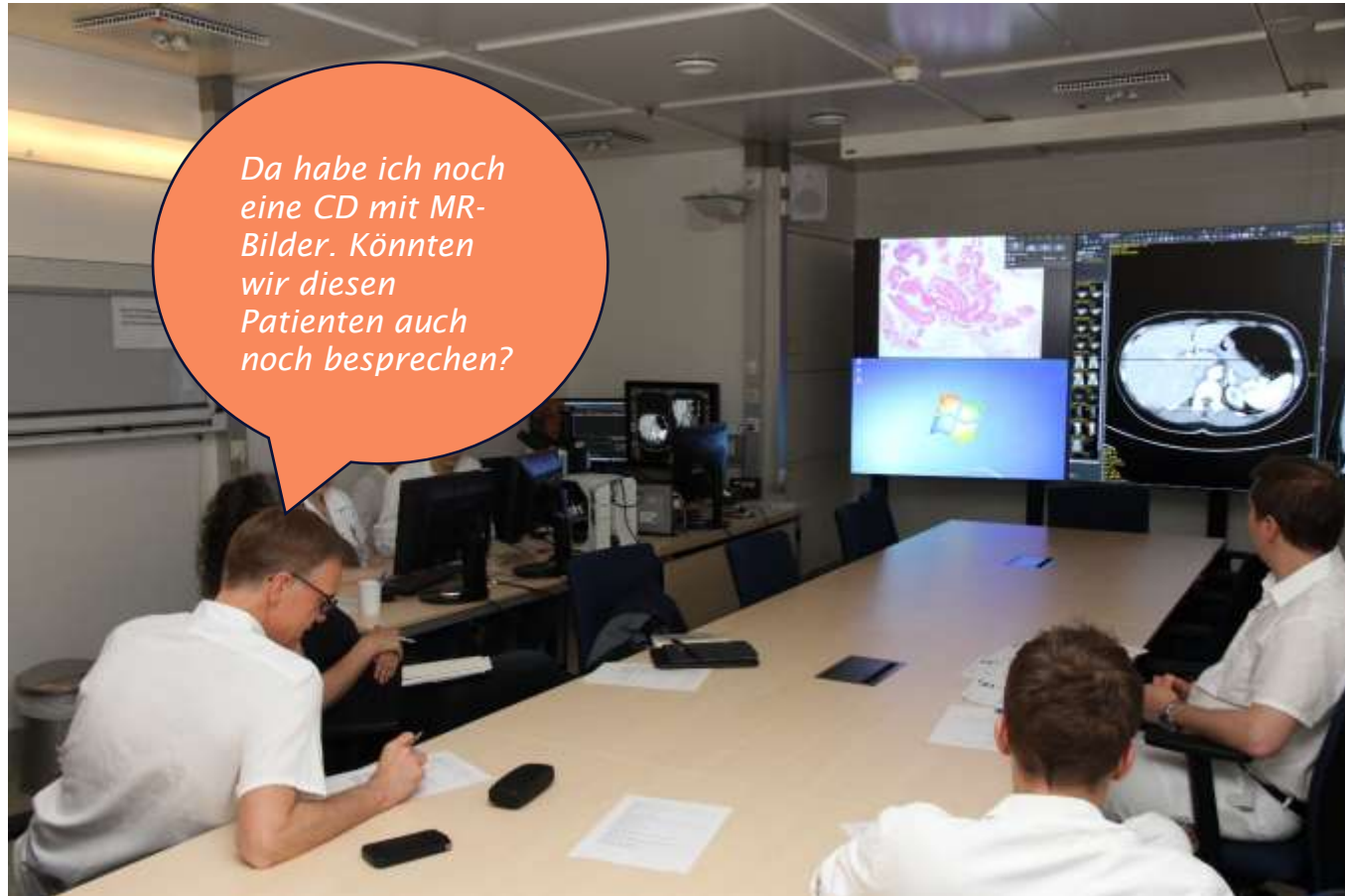Die Bedeutung der bildgebenden Radiologie im Tumorboard

- *Interdisziplinäre Kommunikation*
- *Selektion der Patienten an klinische Studien*
- *Besseres Patientenmanagement, Profit für den Patienten?*
- *Kein Level of Evidence*

- *Wertvolle Informationen*
 - schlecht ausgefüllte Zuweisungen*
 - kaum Information über transferierte Patienten mit auswertigen Bildern*
 - keine Befundübermittlung*

- *Hohe Kompetenz der Radiologen gefordert*

Die Bedeutung der bildgebenden Radiologie im Tumorboard



Nicht persönlicher gemeint!

Die Bedeutung der bildgebenden Radiologie im Tumorboard

- *Ohne Radiologie keine Therapieentscheidung*

- *Das ideale Szenario*

„Der richtige Patient erhält die richtige Untersuchung zur richtigen Zeit“

Parikh JR, AJR

2010